A U S G A B E N R . 2

Praxis Newsletter

wir machen SIE lächeln

Thema: Fehlende Zähne. Was nun?

Sommer 2009

Liebe Patienten, Eltern und Kollegen

Nichtanlagen von Zähnen ist ein Laune der Natur, welche vor allem im bleibenden Gebiss vorkommt. Das Milchgebiss ist wesentlich anlagebeständiger. Fehlende Zähne können familiär gehäuft sein, das heisst eine erbliche Komponente ist oft im Spiel. Die Weisheitszähne sind die Zähne, welche am meisten fehlen. Bei ca. 25% der Bevölkerung fehlt einer oder mehrere davon. Fehlende Weisheitszähne machen keine Probleme, das Gegenteil ist eher der Fall. Hingegen hat das Nichtvorhandensein anderer Zahnanlagen meistens einen direkten Einfluss auf das Restgebiss. Gefolgt nach Häufigkeit fehlen nach den Weisheitszähnen die zweiten Prämolaren im Unterkiefer mit ca. 4%, den 2. Prämolaren im Oberkiefer mit einer Häufigkeit von ca. 2,5 %, den oberen seitlichen Schneidezähnen auch mit ca. 2,5 % und den unteren mittleren Schneidezähnen mit ca. 1%. Bei schwerwiegenden Fällen können auch alle Zähne fehlen (Anodontia), was selten auftritt, genetisch bedingt ist und meist als eines unter vielen Symptomen einer generellen ektodermalen Dysplasie auftritt, wo auch anderer Hautanhangsgebilde, wie Haare, Nägel und Schweissdrüsen betroffen sind.

Was ist nun die Aufgabe des Kieferorthopäden? Kann er was tun? Wenn ja, was?

Die Aufgabe des Kieferorthopäden ist es nun, die Zähne entsprechend der kieferorthopädischen Gesammtsituation, so im Kiefer zu platzieren, dass der Zahnarzt eine gute Ausgangslage für eine notwendige prothetische Versorgung vorfindet. Das heisst, die Lücken im Bereich der fehlenden Zähne werden durch den Zahnarzt geschlossen. Dies kann einerseits mittels Implantatkronen geschehen, oder auch mittels Brücken. Liegen günstige Voraussetzungen vor, so können solche Lücken aber auch mittels einer Zahnspange durch den Kieferorthopäden geschlossen werden. Welches dieser beiden Vorgehen nun Sinn macht, hängt von verschiedenen Faktoren ab, welche bei einer kieferorthopädischen Planung mitberücksichtigt werden müssen. Dazu gehören folgende Faktoren:

1) Profil des Patienten
2) Achsenneigung/Position der Schneidezähne
3) Ausmass der zu schliessenden Lücken
4) Skelettale Verhältnisse, d.h. Relation des Oberkieferknochens zum Unterkieferknochen v.a. in sagittaler Dimension
5) Wachstumstyp
6) Verzahnung (Molaren- und Eckzahnrelation sagittal)
7) Kaumuskulatur (intermaxilläre Kräfte)

Grundsätzlich ist es von Vorteil die Situation mittels Schliessung der Zahnlücken durch eine Zahnspange zu bewerkstelligen, da dadurch kein Fremdmaterial in den Kieferknochen (Implantat) eingebracht werden muss, bzw. keine Zähne beschliffen werden müssen (Brücke). Auch ist die Lebensdauer von Fremdmaterial in Bezug zu eigenen Zähnen eher kürzer. Trotzdem darf nicht jede Zahnlücke mittels Spange geschlossen werden, wenn dadurch beispielsweise eine markannte Profilverschlechterung in Kauf genommen werden muss. Hier sollten die Vor-und Nachteile der entsprechenden Therapievarianten sorgfälltig gegeneinander abgewogen werden. Eine Problematik des kieferorthopädischen Lückenschlusses kann die Abflachung des Lippenprofils sein, da die Lippen, abhängig von der Weichteildicke, der Zahnbewegung mehr oder weniger folgen können. Dies ist vor allem bei sehr dünnen Lippenverhältnissen zu berücksichtigen. Entscheidet sich nun der Kieferorthopäde für einen rein kieferorthopädischen Lückenschluss, so gilt es die Behandlungsmechanik mit den entsprechenden Kraftvektoren und Kraftgrössen gezielt einzusetzen, um ein möglichst optimales Resultat in Bezug auf Aesthetik, Funktion und Stabilität zu erreichen. Auf der folgenden Seite möchten wir Ihnen 2 Fälle aus unserer Praxis vorstellen, bei welchen die Behandlung orthodontisch, das heisst durch reine Zahnbewegungen, ohne Zahnersatz, durchgeführt wurde.

Beim 1. Fall handelt es sich um ein 11 jähriges Mädchen. Der kieferorthopädische Befund zeigt normale skelettale Verhältnisse bei Vorhandensein eines sehr starken dentalen Tiefbisses mit Einbiss der unteren Schneidezähne in die Gaumenschleimhaut, was der Patientin beim Zubeissen oft Schmerzen verursachte. Das Hauptanliegen der Mutter und der Patientin war aber v.a. die aesthetische Situation mit der ausgeprägten Lückenbildung zwischen den beiden mittleren, oberen Schneidezähnen. Die Mutter hat die gleichen Probleme und will nicht, dass Ihre Tochter das selbe Schicksal erleide wie sie, denn sie traue sich nicht zu lachen. Bedingt durch das Fehlen der **beiden oberen, seitlichen Schneidezähne** zeigt sich folgender Anfangsbefund (Bild):

Mittels fixer Labialbogenapparatur (Plättlispange) wurden die Lücken im Oberkiefer geschlossen und gleichzeitig der starke Tiefbiss korrigiert. Die unteren Schneidezähne wurden sagittal in Position gehalten und die oberen Seitenzähne vorsichtig nach vorne bewegt. Folgendes Resultat konnte nach einer aktiven Behandlungsdauer von 31 Monaten erreicht werden (Bild):

Das Ergebnis wird mittels fixem Lingualretainer in beiden Kiefern stabilisiert, um das Resultat nicht zu gefährden. Man könnte hier die beiden Eckzähne (an Position der beiden fehlenden Schneidezähne) noch mittels Veener oder Kompositaufbau optimieren. Da alle aber mit dem Ergebnis sehr zufrieden sind, wird darauf verzichtet.

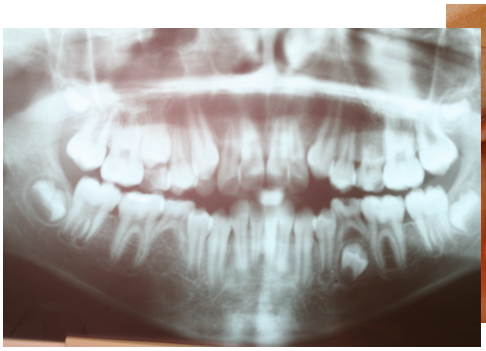

Beim 2. Fall handelt es sich um einen 11 jährigen Knaben. Hier fehlt **übers Kreuz jeweils ein 2. Prämolar im Oberkiefer und im Unterkiefer**. Zusätzlich bestand ein front- offener Biss, welcher mit einem Platzmangel in beiden Kiefern vergesellschaftet war. Zudem war der Mundschluss des Patienten erschwert, da die Frontzähne zu weit vorne standen. Es zeigt sich folgender klinischer Befund (Bild und Rx):

Mittels fixer Labialbogenapparatur und einer kompensatorischen Extraktion der beiden anderen 2. Prämolaren wurde nach 24 monatiger, aktiver Behandlungszeit folgendes Resultat erreicht (Bild unten). Der offene Biss konnte geschlossen werden, der Frontengstand wurde aufgelöst, die Extraktionslücken wurden erfolgreich geschlossen.

Bedingt durch den kieferorthopädisch, reziproken Lückenschluss können alle 4 Weisheitszähne erhalten werden.

Wir hoffen, Ihnen mit dieser Ausgabe wieder einen interessannten Beitrag zur Verfügung zu stellen.

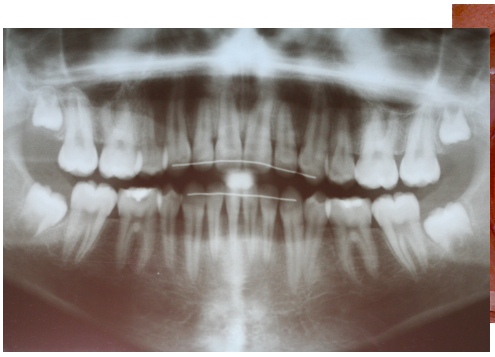

Thema des Herbstausgabe wird sein:
Verlagerte und retinierte Zähne.

Herzlichst

Dr. Ivo Ferrarini Dr. Michele Petrini

Schweizerische Zahnärzte-Gesellschaft
Société Suisse d'Odonto-stomatologie
Società Svizzera di Odontologia e Stomatologia
Swiss Dental Association

SSO

Zitat: Wenn das Auge nicht überzeugen kann, überredet auch der Mund nicht. (Franz Grillparzer, östr. Dichter, 1791-1872)